Lane Medical Library

Wurzelbehandlungsstudie unter besonderer Berücksichtigung der Hekodent-Präparate

---

INAUGURAL-DISSERTATION

zur

Erlangung der Würde

eines Doctor medicinae dentariae

bei einer Hohen Medicinischen Fakultät

der Bad. Ruprecht-Karls-Universität

zu Heidelberg

Vorgelegt von Theodor Schaeling aus Krefeld a. Rh.

1 9 2 9

Digitized by the Internet Archive
in 2026

https://archive.org/details/IA40153303_0171

Wurzelbehandlungsstudie unter besonderer Berücksichtigung der Hekodent-Präparate.

Für die praktische Zahnheilkunde ist die Wurzelbehandlung und Wurzelfüllung von größter Wichtigkeit, basieren doch auf ihr viele konservierende wie technische Arbeiten. Dementsprechend und im Hinblick auf die umstrittene Frage der Oralsepsis ist die über diese Materie erschienene Literatur äußerst umfangreich, so führt Simons nicht weniger als 300 Abhandlungen für die letzten 3½ Jahre an. Sie wie auch die Mißerfolge in der Praxis lassen deutlich erkennen, daß diese Frage noch ihrer endgültigen Lösung harrt. Infolgedessen ist es auch nicht erstaunlich, stets neue Präparate auf dem Dentalmarkte vorzufinden, von denen allerdings nur wenige die Feuerprobe überstehen und Allgemeingut des zahnärztlichen Arzneischatzes werden. Erfahrungsgemäß sieht der Praktiker aus Furcht vor Mißerfolgen und damit verbundenem Verlust an Patienten von der Nachprüfung von Neuerscheinungen gerne ab, und arbeitet lieber nach bewährter alter Methode. Dies liegt mehr der Klinik ob, worauf Präger bei der Untersuchung der Morphapräparate hinwies.

Auf Veranlassung meines Chefs, Herrn Prof. Dr. Blessing, nahm ich in der Füllabteilung der Universitäts-Zahnklinik Heidelberg eine Nachprüfung der vom Hekowerk, Berlin-Tempelhof, vertriebenen Präparate für Wurzelbehandlung und Wurzelfüllung vor. Die Firma ist durch den Vertrieb von Hekolith als Ersatz von Kautschuk bekannt geworden.

Sie stellt bisher folgende Präparate her:

1. Arsen-Pellets, braun,
   25% As_2O_3 enthaltend, Liegedauer 5—6 Tage,
2. Arsen-Pellets, grün,
   40% As_2O_3 enthaltend, Liegedauer 3—4 Tage,
3. Arsen-Pellets, rot,
   55% As_2O_3 enthaltend, Liegedauer 2 Tage,

4. Scherbenkobalt-Pelles, dunkelgrau,
50 % Scherbenkobalt enthaltend, Liegedauer 2 Tage,
5. Paraform-Pellets, braun,
10% Paraform-aldehyd enthaltend,
6. Trikresol-Paraform-Pellets, braun,
20% Trikesol und 10% Paraform-aldehyd enthaltend,
7. Tannin-Thymol-Pellets, braun,
50% Tannin und 3% Thymol enthaltend,
8. Thymol-Wurzelfüllstifte, braun,
5% Thymol enthaltend,
9. Thymol-Wurzelfüllstifte, braun, 5% Thymol und 30% Bariumsulfat enthaltend, röntgenundurchlässig,
10. Quellflüssigkeit.

Ihre Verpackung macht einen guten Eindruck. Die Grundmasse für die Präparate 1—9 besteht nach Angabe der Firma aus einem vollständig indifferenten Arzneimittelträger, Schwamm-Parenchym und Cellulose-Äther, in den die Medikamente zur Wurzelbehandlung eingebettet sind, sodaß jedes nur die pharmakologischen Eigenschaften des betreffenden medikamentösen Stoffes zur Wirkung hat. Die prozentuale Dosierung sagt, daß in 100 Teilen Grundmasse enthalten sind:

Zu Präparat 1 25 Teile As_2O_3
Zu Präparat 2 40 Teile As_2O_3
Zu Präparat 3 55 Teile As_2O_3
Zu Präparat 4 50 Teile Scherbenkobalt
Zu Präparat 5 10 Teile Paraform
Zu Präparat 6 10 Teile Paraform und 20 Teile Trikresol
Zu Präparat 7 50 Teile Tannin und 3 Teile Thymol
Zu Präparat 8 5 Teile Thymol
Zu Präparat 9 5 Teile Thymol und 30 Teile Bariumsulfat.

Die zur Wurzelbehandlung dienenden Präparate haben nahezu rechteckige bzw. quadratische Form. Sie werden als Pellets bezeichnet und lassen sich durch beigefügten Farbstoff unterscheiden. Die zur Wurzelfüllung dienenden Präparate haben Stiftform, durch Beifügung von Bariumsulfat ist Röntgenundurchlässigkeit erzielt worden. Pellets wie Stifte verbrennen mit rußender Flamme, sind fast geruchlos, unlöslich in verdünnten Säuren und Alkalien, löslich in Chloroform und der Quellflüssigkeit. Diese besteht aus Propylalkohol, Essigäther und Toluol-Thymollösung. Sie ist wasserklar, leicht beweglich, feuergefährlich, verdunstet stark und riecht nach Essig bzw. Terpentin.

Die Verwendung der Arsenikpaste ist, wie bekannt, mit Gefahren verknüpft. Die Applikation geschieht in der Weise, daß ein stecknadelkopfgroßer Teil, sei es mit oder ohne Watte, in die Zahnhöhle auf die nach Möglichkeit freigelegte Pulpa unter sicherem Verschluß kommt. Mitunter treten dann Periodontitiden, Papillen- oder Kiefernekrosen auf, wozu mitunter die ungenaue Dosierung wie schlechte Applizierungsmöglichkeit der Paste Anlaß geben kann; diesem Übel sollen die 3 Sorten Arsen-Pellets abhelfen.

Hier ist zu erwähnen, daß vor und nach ihrem Erscheinen Ähnliches in den Handel gebracht wurde, so z. B. das vielbenutzte Kaustizin, das Nervasen, das ein kolloidales Arsen-Präparat sein soll, ferner das Dosarsen. Auch suchte man das gefährliche Arsentrioxyd durch harmlosere Mittel zu ersetzen. Klöser empfahl lebhaft den langsam wirkenden Scherbenkobalt (s. Scherbenkobalt-Pellets), der, da er arsenhaltig ist, nicht als Ersatz für Arsen anzusprechen ist. Er rühmt ihm nach, daß die geschilderten Gefahren des Arsentrioxyds wegfallen; auf Grund der in der Klinik gemachten Beobachtungen kann ich nicht beistimmen.

Die Sucht nach Ersatz trieb tolle Blüten. So möchte ich nur an das Rothsche Präparat „Giftlos" erinnern. Euler und Rebel wiesen nach, daß es Arsen enthält.

Als brauchbarer Ersatz hat sich das Paraform-aldehyd herausgestellt, auf das Heinemann besonders hinwies. Es hat den Nachteil der schnellen Zersetzbarkeit in Ameisensäure, deshalb kombinierte Heinemann es mit Phenol, wodurch es beständig und unzersetzbar sein soll. Unter dem Namen „Sinarsen", dann „Sinas" brachte er es in den Handel. Er rühmt ihm mumifizierende und sterilisierende Eigenschaften nach; letztere will Hoch auch für Arsentrioxyd und Scherbenkobalt bewiesen haben, was naturgemäß von Bedeutung für die Frage des antiseptischen oder aseptischen Arbeitens ist, wie der so strittigen Frage der Entfernung der Pulpa unter Anästhesie. Diese Methode läßt auch die Verwendung von Arsenik umgehen. Hille empfiehlt Paraformaldehyd zur Behandlung der Restpulpitis und als Gerbmittel der Pulpa nach Arsenikanwendung. Ich benutze Paraform-aldehyd nahezu 3 Jahre mit ähnlichem Erfolg. Angenehm habe ich die Liegedauer von 2 Wochen empfunden, die geringen Schmerzen während der Applikationszeit, sowie das Fehlen der mit Recht gefürchteten Blutung bei der Exstirpation. Präger empfiehlt zur Mumifikation Formalin, Paraform-aldehyd oder Trikresol-Formalin. Bezüglich des letzteren erinnert Feiler daran, daß durch seine Einführung in die Zahnheilkunde erst eine systematische Behandlung ermöglicht wurde. Die Herstellung der Paraform- wie

Trikresol-Paraform-Pellets muß man als glücklich bezeichnen. Die letzten will die Gebrauchsanweisung zur Behandlung der Pulpagangrän angewandt wissen und zwar in Form von Spitzen, in die sie sich auf Grund ihrer Elastizität ausrollen lassen sollen. Schließlich haben wir noch die Tannin-Thymol-Pellets, die laut Angabe der Firma zum Eintrocknen bzw. Konservieren der Pulpastümpfe dienen sollen, d. h. bei einer Amputation als Wurzelfüllung.

Zu ihr nimmt Sachs mit dem bekannten Ausspruch Stellung: „Es kommt nicht darauf an, was in den Kanal hineinkommt, sondern was man herausholt." Durch den zweiten seines Spruches kennzeichnet er eindeutig seinen Standpunkt in Bezug auf die Amputation, die in der Kassenpraxis die vorherrschende Methode ist. Eine untergeordnete Rolle spielen in ihr die Exstirpationen und ferner die lebhaft von Fischer propagierte Methode der Entfernung der Pulpa unter Anästhesie. Mißerfolge habe ich mit der letzten, die ich seit 3½ Jahren benutze, selten erlebt, besonders seitdem ich von ihr ausgeschlossen habe jugendliche und alte Patienten, solche mit labilem Periodontium, mit Stellungsanomalien der Zähne, da in solchen Fällen mit starken Wurzelkrümmungen gerechnet werden muß, weshalb auch die mehrwurzligen Zähne ausscheiden. Auf diese Weise geht man der Gefahr einer Restpulpitis aus dem Wege.

Betrachten wir den anderen Teil des Sachs'schen Spruches, „es kommt nicht darauf an, was in den Kanal hineinkommt," so stehen demgegenüber die straffen Forderungen unseres Altmeisters Miller bezüglich der Wurzelfüllung und die Legion von Wurzelfüllungsmitteln.

Zwei Hauptgruppen können wir unterscheiden: die einen suchen ihr Heil im antiseptischen Dauerverband (Walkhoff, Feiler, Kantorowicz), die anderen in der bakterienfesten, kompakten Ausfüllung des Kanals, speziell des apikalen Teiles, sei es mit oder ohne Zusatz von Antiseptika, in flüssig erstarrender Form, breiig fester Form (Fischer, Schröder, Heinemann, Weski, Marks und Wolf). Ich bin von der ersten Gruppe zur zweiten übergesiedelt, und die Zahl der Mißerfolge beschränkt sich jetzt auf ein tragbares Minimum; speziell bei der Entfernung der Pulpa unter Anästhesie hat mich der antiseptische Dauerverband häufig im Stich gelassen. Anziehend sind in diesem Punkte die schlechten Ergebnisse in Bezug auf die Wurzelfüllung, die Kantorowicz und Wollmer röntgenologisch nachwiesen, denen die wesentlich besseren von Wendt-Dimkova entgegenstehen.

Die Qualität des Behandelnden erscheint hiernach von wesentlicher Bedeutung bei der Wurzelbehandlung und Wurzelfüllung zu sein. Ich hatte Gelegenheit, zwei ältere Kollegen, die dieselbe Methode benutzten, ca. 1 Jahr vergleichsweise zu beobachten mit dem Erfolg, daß ich bei dem einen 4 Gangränfälle klinisch feststellte, und bei dem anderen die Zahl ungeheuerlich war. Betrachtet man unter diesem Winkel den von Walkhoff mitgeteilten Fall, so erscheint sein Rückschluß in Bezug auf die Qualität der Methode sehr anfechtbar. Als falsch muß ich schon die erste Behandlung bezeichnen, denn die Exstirpation der Pulpa unter Anästhesie am ersten Molaren muß mit einem Mißerfolg enden, der auch prompt nach nahezu 3/4 Jahren eintrat. Die vergebliche Arbeit verschiedener Kollegen nimmt bei der Schwierigkeit dieses Falles nicht wunder, daß es nun Walkhoff gelungen ist, den Fall klinisch zu heilen, d. h. seit 3/4 Jahren ist der Zahn funktionsfähig, spricht also für seine Arbeit mehr als für die Methode. Abwegig ist es, im Falle des Erfolges und Mißerfolges nur die Methode verantwortlich zeichnen zu lassen, noch weniger läßt sich auf diese Weise die Frage nach der besten Methode lösen. Wie schwer sie zu lösen ist, zeigt der Streit um das Preisausschreiben der F. D. I. Für Walkhoff stellen die Hekodent-Wurzelstifte auf Grund seiner Einstellung nicht das Ideal der Wurzelfüllung dar, während ein Teil der anderen Richtung es bei ihrer Bewährung in ihnen sehen würde. Den Stiften ist noch Thymol zugefügt, das zu diesem Zwecke von Elander und Feiler empfohlen wurde; letzterer rühmt ihm Reizlosigkeit und infolge seines langsamen Verdampfens Tiefenwirkung zu.

Betrachten wir nun die Präparate kritisch, so bemerken wir, daß die Pellets unregelmäßig geschnitten sind, mitunter der Schnitt nur halb ausgeführt ist, sodaß Unterschiede in der Größe und somit des Gewichtes auftreten; damit auch der den Pellets beigefügten Medikamente. Nachprüfungen fanden statt und ergaben die Richtigkeit. D. H. mittels der Prozentuierung ist das Dosierungsproblem genau nicht gelöst, die sogenannte Lösung, die auf den ersten Blick frappiert, ist nur eine scheinbare. Infolge ihrer Sprödigkeit und ungünstigen Form lassen sie sich ohne Benutzung der Quellflüssigkeit, durch die sie formbar gemacht werden können, nicht zu Einlagen benutzen. Der Ausdruck „Pellets, die neue Form für Einlagen", ist nicht zutreffend. Dieser Vorwurf trifft besonders die Trikresol-Paraform-Pellets, die man in feine Spitzen ausrollen soll zwischen 2 Glasplatten. Dieser Prozeß nimmt viel Zeit in Anspruch und ist kostspielig. Nach Angabe der Firma lassen sie sich in Stiftform nicht haltbar herstellen, da sie im kühlsten Lager in kurzer Zeit zusammenkleben, ein Mangel,

der den Pellets auch anhaftet. Bei der Bezeichnung der Medikamente fällt die Ungenauigkeit des Ausdrucks auf. So werden die Arsenik-Pellets als Arsen-Pellets, die Trikresol-Paraform-Pellets als Trikresol-Formalin-Pellets, die Paraform-aldehyd-Pellets als Paraform- bzw. Formalin-Pellets bezeichnet. Das letzte Präparat haben wir als erfolgreiches Arsen-Ersatzpräparat kennen gelernt mit der Liegedauer von 2 Wochen. Pellets mit mehr als 10 % Gehalt wären demnach wünschenswert gewesen. Als gewagt erscheint mir die Anwendungsweise von Müller-Stade, der sie als Wurzelfüllung nach der Amputation benutzt, welchem Zweck die konservierenden Tannin-Thymol-Pellets dienen sollen. Leider fehlen bei den letzten Präparaten die bei den Arsen-Pellets angenehm auffallenden Farbenkontrastwirkungen; desgleichen bei den Wurzelstiften, was leicht zu Verwechslungen Anlaß geben kann. Im Gegensatz zu den de Trey'schen Guttaperchaspitzen, die ich von allen Fabrikaten als besonders vorzüglich habe schätzen lernen, die in allen Stärken, extra fein, fein und mittel erhältlich sind, wunderbar in der Form, grazil, unzerbrechlich, biegsam, sind demgegenüber die Hekodentstifte plump, wellig, leicht zerbrechlich und von geringer Auswahl in der Stärke. Ihre gleichmäßige Herstellung scheitert an dem Material, das nicht in hartem, sondern in stark gequollenem Zustand zur Verarbeitung kommen muß laut Angabe der Firma. Neben diesen prägnant ins Auge fallenden Mängeln kommt als weiterer schwerwiegender das Pausieren von einigen Minuten zum Quellen des Stiftes hinzu — eine Zeit, in der ein geschickter Praktiker seine Wurzelfüllung fertig hat. Bei der ersten Sendung war die Quellflüssigkeit wasserklar, eine 4 Monate später zur Verfügung gestellte zeigte honiggelbe Färbung, sodaß die Zusammensetzung der Flüssigkeit kaum noch den Angaben entspricht. Die Auswahl der Mittel zur Wurzelbehandlung muß man im Hinblick auf die in der Praxis benutzten entschieden als zu gering bezeichnen. Wahrscheinlich bietet die Materialverarbeitung der Herstellung weiterer Präparate Hindernisse. Mir stiegen trotz des günstigen Berichtes von Müller-Stade bezüglich der Wirksamkeit der Hekodentpräparate Zweifel auf.

Durch meine Versuche fand ich sie bestätigt. Die Arsen-Pellets geben genaue Auskunft über ihre Wirksamkeit. Die Applikation geschah ohne Druck auf die freigelegte Pulpa entsprechend der Gebrauchsanweisung. Als wirksam bezeichnete ich die Fälle, die eine Exstirpation der Pulpa gestatteten unter Berücksichtigung der Empfindlichkeit des Patienten; sie bekamen das Zeichen +, die anderen das Zeichen —.

Untersucht wurden 36 Fälle. Dabei wurden gelegt 5 × Arsen braun, 11 × Arsen grün, 20 × Arsen rot.

Es waren ad I 1 + und 4 —
ad II 3 + und 8 —
ad III 5 + und 15 —

insgesamt also 9 + und 27 —.

D. h. ein Verhältnis von 25 % zu 75 %. Dieses Ergebnis muß notwendigerweise zur Ablehnung der Arsen-Pellets führen, da uns Mittel zur Verfügung stehen, die ein einwandfreieres Arbeiten ermöglichen.

Auch das Resultat mit den Scherbenkobalt-Pellets, das 3 — war, kann danach nicht verwunderlich sein.

Die Paraform-aldehyd- und Trikresol-Paraform-aldehyd-Pellets lassen sich einwandfrei klinisch erproben. Da sie nur von schwacher Konzentration sind, liegt ihre Anwendung in der Behandlung von Restpulpitis und Mumifizierung der Pulpa, worauf Hille hinweist. In dieser Weise benutze ich Paraform-aldehyd seit ca. 1½ Jahren. Die geringe Schmerzhaftigkeit, die man in der Mehrzahl der Fälle nach einer Arsenikeinlage vorfindet, läßt sich durch die Verwendung von Paraform-aldehyd beheben; die Exstirpation geschieht in der Mehrzahl der Fälle schmerzfrei, und, was besonders wertvoll ist, die Blutung, die für die Erhaltung des Zahnes stets ungünstig beurteilt werden muß, fehlt fast stets. In den je 6 untersuchten Fällen, wobei in je 3 Fällen 4—5 Pellets zusammen zwecks Erhöhung des wirksamen Medikamentes für ca. 10 Tage gelegt wurden, erhielt ich stets Mißerfolge. D. h. die oben geschilderten Erscheinungen traten nicht auf, stellten sich aber nach einer Sinas-Einlage sofort ein.

Nach diesen Ergebnissen habe ich auf die Anwendung von Tannin-Thymol-Pellets bei der Amputation verzichtet. Müller-Stade weiß nicht recht, wozu das Prospekt sie angewandt wissen will.

Als Gegner der Amputation und Anhänger der Exstirpation, der die kompakte Wurzelfüllung liebt, sagte mir die Untersuchung der Hekodent-Wurzelstifte besonders zu. Zum Vergleich wurde eine auf ähnlicher Basis beruhende Wurzelfüllung herangezogen, welche von mir seit 3½ Jahren benutzt wird. Sie besteht aus einer Kombination der Albrechtschen Wurzelfüllung mit Chloroperdha und Guttaperchaspitzen; und zwar von weißer Farbe, um Verfärbungen der Zähne zu vermeiden, wie solche auch bei der Wurzelfüllung von Albrecht nicht auftreten, sofern nur das apikale Drittel damit versorgt wird. 3 Röntgenbilder mögen diese Wurzelfüllung illustrieren.

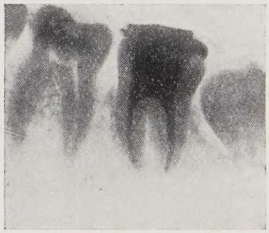

Sie zeigen, daß man sie zum Vergleich heranziehen kann. Die Versuche erstreckten sich nur auf Phantomzähne deshalb, weil diese ein sehr leichtes Arbeiten gewährleisten und weil die Untersuchungsergebnisse mit den Pellets und die Betrachtung der Wurzelstifte erhebliche Mängel aufwiesen. Es wurden nur einwurzlige Zähne benutzt, da bei mehrwurzligen wegen der Mängel der Hekodentstifte von vornherein mit einem Mißerfolg zu rechnen war. Mit diesen Stiften und der Vergleichswurzelfüllung wurden ein oberer Eckzahn und ein unterer kleiner Backenzahn versorgt und geröntgt.

Auf die Hekodentwurzelfüllung wurde die dreifache Zeit wie bei der anderen verwandt, ohne ihr gutes Ergebnis zu erlangen, wie die Röntgenbilder ergeben. In den ungefüllten apikalen Teil der mit Hekodentstiften beschickten Zähne wurde eine Nervnadel eingeführt. Gelingt es nicht sofort, den Stift bis zum Apex heraufzuschieben, was natürlich wegen der schlechten Ausführung und der Brüchigkeit der Spitze sehr schwer ist, so ist dieses Ziel nach dem Quellen unmöglich: wir haben dann eine klebrige, träg-breiige Masse, die sich in dem Wurzelkanal nur schlecht zum Apex transportieren läßt, trotz der eingelegten Ruhepause, die zum Quellen der Stifte dient. Es ist also unmöglich, den Kanal mit der nahezu indifferenten Masse kompakt auszufüllen, und somit das erstrebenswerte Ziel dieser Art Wurzelfüllung zu erreichen. Sie erhärtet im Kanal und läßt sich durch Quellflüssigkeit, konzentrierte Salzsäure und Chloroform in Verbindung mit Beutelrockbohrern wieder entfernen. Bei der Betrachtung der Bilder der Hekodentwurzelfüllungen, und zwar wurde der Eckzahn röntgenundurchlässig gefüllt, bemerkt man, daß die röntgendurchlässige Wurzelfüllung des Backenzahnes sich besser gegen die Umgebung abzeichnet als die des Eckzahnes. Nur in seinem zur Pulpenkammer gelegenen Teile nimmt man minimale Spuren von Bariumsulfat wahr. Mit Genuß kann man dagegen die Vergleichswurzelfüllung betrachten. Da für beide die gleichen Bedingungen der Ausführung gelten, so spricht selbstverständlich die Qualität für die letztere.

Wir haben nun Mittel kennen gelernt, die sich als brauchbar bei der Wurzelbehandlung und Wurzelfüllung herausgestellt haben. Ausschließen muß man vorläufig noch die Hekodentpräparate. Diesem Standpunkt wird die Firma gerecht, indem sie angibt, daß manches noch an der Eigenheit des Materials scheitert. Die Präparate befinden sich noch in einem Zustande, der ihre Empfehlung, besonders im Hinblick auf den hohen Kostenpunkt, nicht gerechtfertigt erscheinen läßt.

Literaturverzeichnis

1. Elander, Die Behandlung infizierter Wurzelkanäle. Berlin, 1921.
2. Feiler, Erkrankung der Wurzelhaut, Fortschr. d. Zahnheilk. 1925.
3. — Wurzelfüllmethode, Fortschr. d. Zahnheilk. 1925.
4. Fischer, Über Pulpitisbehandlung ohne Arsen, Zahnärztl. Rundschau, 1924/24.
5. — Über Wurzelfüllung und Reiztherapie, Zahnärztliche Rundschau, 1925/12.
6. Heinemann, Die Pulpendevitalisation mittels des Paraformaldehyd, Zahnärztl. Rundschau, 1928/23.
7. — Theorie und Praxis der Wurzelbehandlung, Zahnärztliche Rundschau 1924/49—52.
8. Hille, Zur Wurzelbehandlung, Zahnärztl. Rundschau, 1928/8.
9. Hoch, Bakteriologische Untersuchungen, Vierteljahresschrift für Zahnheilkunde, 1928/3.
10. Kantorowicz, Wurzelbehandlung, Zahnärztl. Rundschau, 1925/28.
11. Klöser, Fort mit dem Arsenik, Zahnärztl. Rundschau, 1928/34.
12. Marks und Wolf, Der bakteriendichte Abschluß der Wurzeln, Zahnärztl. Rundschau, 1924/24.
13. Müller-Stade, Hekodent-Präparate, ein Fortschritt in der medikamentösen Zahnbehandlung, Zahnärztl. Rundschau, 1928/29.
14. Präger, Erkrankung der Zahnpulpa, Fortschr. d. Zahnheilk. 1925.
15. — Studien über die zur Wurzelbehandlung dienenden Morpha-Präparate, Zahnärztl. Rundschau, 1926/12.
16. Rebel u. Euler, Neuere Pulpadevitalisationsmittel und die Unterschiede in ihrer Wirkung auf die Pulpa und Wurzelhaut, D. Z. W. 1924.
17. Roth, Ein neues Präparat zum Devitalisieren der Pulpa, D. Z. W., XXVII/7.
18. Simons, Das Problem der Wurzelbehandlung und Wurzelfüllung im Lichte der letzten Jahre, Schweizerische Zeitschrift für Zahnheilkunde. 1928.
19. Vollmer, Die röntgenologische Feststellung der Erfolge der Wurzelbehandlung. Diss. Köln, 1923.
20. Walkhoff, Ein System der modernen Wurzelbehandlung. D.Z. 63.
21. — Erläuterungen zu den heutigen Behandlungsprinzipien infizierter Zahnwurzeln, Zahnärztl. Rundschau, 1929/12.
22. Wendt-Dimkova, Die Erfolge der Wurzelfüllung im Röntgenbild, Zahnärztl. Rundschau, 1928/25 und 28.
23. Weski, Zwei Vorträge in der Gesellschaft für Zahnheilkunde, Berlin 1924; Zahnärztl. Rundschau 1924/15.

Für die freundliche Überlassung
der vorliegenden Arbeit spreche ich
Herrn Prof. Dr. G. Blessing
meinen aufrichtigen
Dank aus.

Lebenslauf

Ich bin am 18. VII. 1900 in Krefeld a. Rh. als Sohn des Kaufmanns Ernst Schaeling und seiner Ehefrau Else geb. Simmersbach geboren und bin preußischer Staatsangehöriger. Nach Besuch der Oberrealschule zu Krefeld, wo ich Ostern 1919 das Reifezeugnis erhielt, studierte ich Zahnheilkunde an den Universitäten Bonn, Münster und Erlangen. In Erlangen bestand ich Ostern 1923 das Staatsexamen. Seit der Zeit war ich Assistent in Privatpraxen; seit 1. Oktober 1928 ordentlicher Assistent an der Universitäts-Zahnklinik in Heidelberg.

Druck der Konkordia A.-G., Bühl-Baden